Aus den Städtischen Krankenanstalten zu Remscheid
Chirurgische Abteilung
Chefarzt: Professor Dr. Schmidt.

Die Neurinomatose Verocay.

Inaugural-Dissertation

zur

Erlangung des Doktorgrades

der

Hohen Medizinischen Fakultät

der

Rheinischen Friedrich-Wilhelms-Universität Bonn

vorgelegt am 23. Februar 1939

von

Walter Hehr

aus

Neuwied am Rhein.

R. UNIV.
BIBLIOTHEEK
LEIDEN

Gedruckt mit Genehmigung der Medizinischen Fakultät
der Universität Bonn.

Referent: Prof. Dr. Erhr. v. Redwitz
Korreferent: Prof. Dr. Pohlich.

Meinen lieben Eltern

in Dankbarkeit gewidmet.

Digitized by the Internet Archive
in 2026

https://archive.org/details/IA41546404_0136

Das Gebiet der Tumoren des Rückenmarks ist für den Chirurgen wie für den Pathologen von jeher Gegenstand besonderer Beachtung gewesen. Für letzteren gilt es, aus der Fülle der Geschwulstformen eine befriedigende Erklärung für die Herkunft der im Tumor enthaltenen Nervenelemente zu finden, während für die Chirurgie die Erzielung erfolgreicher Operationen solcher Tumoren von Wichtigkeit ist. Die erste erfolgreiche Operation eines Rückenmarkstumors liegt schon ein halbes Jahrhundert zurück, ausgeführt durch Horsley im Jahre 1887.

Eine möglichst genaue Höhendiagnose auf der Grundlage der Segmentlehre ist die Voraussetzung für einen chirurgischen Eingriff. Nach der Segmentlehre wird jedes Hautgebiet von drei Segmenten, bezw. Wurzeln versorgt. Im allgemeinen soll der Sitz des Tumors nach Sherringtons Regel eins bis zwei Segmente höher als die obere Grenze der Sensibilitätsstörung gelegt werden. Es können aber durch Liquordruck und andere Ursachen Fernsymptome entstehen, die ihrerseits eine höhere Lage der Geschwulst vortäuschen können. Meist handelt es sich dann aber um überwiegend solitäre Geschwülste. Ferner machen langsam wachsende Tumoren andere Erscheinungen als schnell wachsende. Sehr schwierig ist die Entscheidung zwischen einem intra- oder extramedullär wachsenden Tumor. Auch kann man sich auf die Eindeutigkeit von Symptomen nicht immer verlassen. So kann man die Rückenmarkstumoren, im Gegensatz zu der histologischen Einteilung nach benignen oder malignen, auch nach Syndromen einteilen, wobei dann der lokale Effekt maßgebend für die Zusammenfassung ist.

Vollends verwirrend kann nun das Bild werden, wenn es sich nicht um einen solitären Tumor, sondern um multiple handelt. Je nach der Größe und der lokalen Entfernung mehrerer Prozesse wird es dann zu kombinierten Erscheinungen kommen, wobei gegebenenfalls der kleinere Tumor schwerere Erscheinungen hervorrufen kann.

Zu einer Erkrankung, die sich durch das Auftreten von mehr oder weniger zahlreichen Tumoren des Rückenmarks, der Wurzeln, bezw. der peripheren Nerven auszeichnet, gehört die unter dem Namen der Recklingausenschen Erkrankung oder der Neurinomatose Verocay's Auftretende Veränderung des nervösen Apparates. Ein Fall, der hier operiert wurde und sich durch die spätere Sektion der obigen Erkrankung als zugehörig erwies, ist Anlaß zu einer Erörterung dieser durch ihr vielfältiges Bild interessanten Krankheit geworden.

Krankengeschichte.

Pat. ist 39 Jahre alt und wurde am 20. 7. 37 auf der hiesigen Medizinischen Abteilung aufgenommen. Er ist von Beruf Schlosser und klagt noch ab und zu über Malariaanfälle, die er sich im Weltkriege zugezogen hatte. Die letzten Anfälle sollen im Juni dieses Jahres stattgefunden haben. Sein jetziges Leiden begann im Juni 1937 mit einem tauben Gefühl zuerst in den rechten Fingerspitzen, das sich dann von den Fingern körperwärts bis zur rechten Schulter zog. Gleichzeitig ließ die Kraft nach, und es bestand Kältegefühl im re. Arm. Am 15. Juli bemerkte er denselben Vorgang im re. Bein. Beim Gehen mußte er das Bein fast nachschleifen. Auch stellte sich bei der Arbeit eine Unsicherheit beim Ausführen gewisser Bewegungen ein. In den linken Fingerspitzen verspürte er jetzt auch ein taubes Gefühl. Alkohol- und Nikotinabusus wird negiert. Kein Gewichtsverlust. Stuhl und Wasserlassen o. B.

Aufnahmebefund:

Es handelt sich um einen mittelgroßen Mann in ganz gutem Ernährungszustand. Keine Oedeme, keine Drüsenschwellungen. Die Haut ist genügend durchblutet, die Psyche unauffällig. Kopf: Langschädel, keine Klopfempfindlichkeit. Augen: Bewegungen nach allen Richtungen frei, leichter Einstellnystagmus bei extremer Blickrichtung nach re. u. li. — Nasen und Ohren: äußerlich o. B.

Mund: Gebiß intakt, Zunge feucht, Rachen o. B. Lunge, Herz und Bauch o. B. Rücken: Scapula alata re. (Schwäche des r. Musc. subscapularis, Musc. serratus). Keine Klopfempfindlichkeit oder Stauchung der Wirbelsäule. Extremitäten alle frei beweglich, keine Deformitäten. Der re. Unterarm zeigt eine leichte Atrophie (1 cm), Rechtshänder! Rektal: kein besonderer Befund.

Neurologischer Befund:

Pupillen sind rund, reagieren prompt auf Licht und Konvergenz. Alle Hirnnerven o. B. bis auf den Nerv. accessorius (s. o.). Motorische Schwäche im Musc. Trapezius dexter. Reflexe: Léri re. fehlt. Periost- und Sehnenreflexe sind re. eine Spur lebhafter als li. Die re. Hand zeigt eine Atrophie des Thenar und Hypothenar. Die grobe Kraft ist re. ganz erheblich herabgesetzt, li. gut erhalten. BDR fehlen re., PSR und ASR sind re. etwas lebhafter als li. Babinski re. positiv, Cremasterrefl. bds. gleich auslösbar. Tiefensensibilität: re. grobe Störungen im Arm und Bein beim Zeigefinger-Nasenversuch, ebenso beim Knie-Hackenversuch. Li. Arm und Bein o. B. Beim Gehen wird das re. Bein geschleudert. Romberg neg.

Oberflächensensibilität: Pelziges Gefühl wird re. in allen Fingern und auf der Volarseite der Hand angegeben, li. in den Fingerspitzen, ebenso auf der Volarseite des re. Unterarmes. Bei eingehender Prüfung wechseln die Angaben, so daß sich keine genaue segmentäre Begrenzung ergibt. Am Thorax läßt sich in Höhe der Mamillen eine hypästhetische Zone abgrenzen nach oben für warm und kalt. An den Beinen keine Sensibilitätsstörungen.

Augenärztlicher Befund: 20. 7. 37. Fundus bds. o. B., Sehschärfe re. u. li. 1/1 Ie. Perimetrischer Befund: leichte konzentrische Einengung des Gesichtsfeldes.

Röntgenbefund: Seitliche Aufnahme der H.W.S. und Aufnahme des l. Br. W. ergibt nichts Pathognomonisches. Die sagittale Aufnahme der unteren H. W. S. und Br. W. S. ergibt keinen Anhalt für einen destruktiven oder

tumorösen Prozeß im Bereiche dieser Wirbelsäulenabschnitte.

Lumbalpunktat: 22. 7. Wassermannsche Reaktion leichte Hemmung. Klarer Liquor, ganz leichte Xanthochromie. Nonne: Phase 1 +++, Pandy: +++. Mäßige Rundzellenvermehrung. Goldsol: Paralysekurve? (nicht als spezifisch verwertbar!).

23. 7. 37: Lumbalpunktion: Queckenstedt neg., wobei nur wenige ccm Liquor abgelassen werden. Nach der Lumbalpunktion tritt eine rapide Verschlechterung aller Symptome ein, dazu Schmerzen im Schultergürtel, über die Patient vorher nie geklagt hatte. Die Motorik in der re. Hand ist fast ganz erloschen, die Parästhesien gehen jetzt bis zum re. Schultergelenk. Am re. Bein ist der Babinski nach wie vor positiv.

25. 7. 37: Die Muskel- und Periostreflexe sind re. bedeutend lebhafter als vor vier Tagen. Die starke Progressivität nach der Lumbalpunktion spricht sehr für Rückenmarktstumor. Seit heute hält Pat. auch den Hals steif.

26. 7. 37: Suboccipitalpunktion, wobei 3 ccm klaren Liquors abgelassen werden, es werden dann 2 ccm von 20% Jodipinöl eingespritzt.

28. 7. 37: Beim Niesen werden Schmerzen in der H. W. S. angegeben. Subjektiv fühlt sich Pat. besser als in den vorhergehenden Tagen, Pat. kann kaum sitzen und liegen, am besten gehen.

Röntgenbefund: Sagittale und seitliche Aufnahme der H. W. S. ergibt nichts Pathognomonisches.

Myelographie: Durch Suboccipitalstich werden 2 ccm 20% Jodipinöls injiziert. Vor dem Durchleuchtungsschirm sieht man das Kontrastmittel von der Cysterne vor dem Bogen des Atlas langsam nach abwärts vordringen. Die Kontrolle nach einer Stunde zeigt, daß das Kontrastmittel nur bis zum Bogen des 2. H. W. vorgedrungen ist und zwar hauptsächlich an der re. Seite. Am nächsten Tage hat sich das Kontrastmittel nicht weiter vorgeschoben, ist jedoch am tiefsten Punkte (Höhe des 2. Br. W. Bogens auch nach li. herübergeflossen. Die untere Kontur des Kontrastmittels zeigt Doppelbogenbildung (das Kontrastmittel reitet auf dem Tumor).

Nachdem nun die Diagnose eines Tumors im Bereiche des Halsmarks gesichert worden war, wurde Pat. auf die Chirurgische Abteilung zur Operation verlegt. Die durch Herrn Prof. Dr. Schmidt vorgenommene Operation bestätigte die Diagnose. Da man auf Grund der Erscheinungen mit einem entsprechend hohen Sitz des Tumors gerechnet hatte, wurde eine Laminektomie im Bereiche des 2.—5. H. W. ausgeführt, und nach Eröffnung der Dura fand sich ein dem Rückenmark aufsitzender flacher Tumor von grau-rötlicher Farbe in Höhe des 2. u. 3. Halssegmentes, der sich hauptsächlich auf der re. Seite nach hinten zu entwickelt hatte und fast ganz ohne größere Blutung ausgeschält werden konnte. Er hatte die Größe von etwa 3:2 cm. Dem Anschein nach war der Tumor von der 2. bis 3. Wurzel ausgegangen, einige Teile waren aus der Tiefe heraus auch nach vorn gewachsen. Makroskopisch blieb nach der Operation und der Koagulation eines gänsekielgroßen Stückes nichts mehr von dem Tumorgewebe im Körper zurück.

Es folgt nun der histologische Befund, den Herr Prof. Dormanns, Solingen, von dem eingeschickten Material erhob: „Die histologische Untersuchung der extramedullär wachsenden Geschwulst des 39jährigen K. W. ergibt eine sehr zellreiche Geschwulst, die stellenweise Rosettenbildung und gyriforme Bildungen erkennen läßt, sowie deutliche Faserbildung zeigt. Die Fasern geben bei van Gieson keine Rotfärbung, sondern färben sich blaß gelblich. Stellenweise ist das Geschwulstgewebe nekrotisch. Es liegt demnach ein sogenanntes Neurinom vor, das von den Nervenwurzeln seinen Ausgang genommen haben dürfte."

31. 7. 37: Temperatursteigerung bis 38,5; Pat. fühlt sich leidlich, kann schlecht Wasser lassen. Er erhält neben Narcoticis Traubenzuckerinjektionen und Esmodil.

Am 1. 8. besteht eine Temperatursteigerung bis 39,2 und Pat. fühlt sich ziemlich elend. Da er Harnverhaltung hat, wird er zunächst katheterisiert, es muß dann aber ein Dauerkatheter angelegt werden. Eine eingehende neurologische Untersuchung ist noch nicht möglich, es zeigt sich bei grober Prüfung jedoch, daß Pat. das re. Bein

überhaupt nicht bewegen kann, ebenso kann die re. Schulter nicht gehoben werden. Der re. Arm kann bewegt werden, die Finger können nur etwas gebeugt werden. Es findet sich im Bereiche des re. Armes eine starke motorische Schwäche. In den nächsten Tagen geht es dem Pat. bedeutend besser; die Temperatur schwankt um 38, der Verband wird alle zwei Tage gewechselt, die Wunde sieht gut aus.

Bewegungsvermögen am 7. 8: Das re. Bein und der re. Fuß können überhaupt nicht bewegt werden. Die Schulter kann nur ganz wenig gehoben werden. Es besteht eine erhebliche motorische Schwäche im re. Arm. Die Finger werden etwas gebeugt. Während der BSR und der TSR seitengleich auslösbar sind, ist der RPSR re. nicht auslösbar. Der PSR und ASR sind re. entschieden lebhafter als li., der Babinski ist re. angedeutet, Oppenheim posit., Gordon neg., kein Klonus. Die BDR und Cr. R. sind re. nicht auslösbar, li. normal. Die Sensibilität weist im Bereiche des re. Unterarmes eine mäßige Hypästhesie auf (bis etwa zu den Mamillen). Kalt und warm, spitz und stumpf werden ziemlich sicher unterschieden. Am 12. Tage nach der Operation fühlt sich Pat. sehr matt und die Temperatur steigt auf 40,3. Eine Lumbalpunktion ergibt aber keinen Anhalt für eine Meningitis (keine Druckerhöhung, klarer Liquor, leicht gelb gefärbt; Nonne: Phase 1 +++, Pandy +++, einzelne Erythrozyten, geringe Rundzellenvermehrung).

Nach der Lumbalpunktion geht es dem Pat. schon am folgenden Tage wesentlich besser, die Temperatur sinkt gegen Abend auf 37,7 ab und Pat. kann den Fuß erstmalig bewegen, und am folgenden Tag bewegt er etwas das re. Bein, während der Babinski nicht mehr sicher auslösbar ist, im übrigen sind die Reflexe unverändert.

In der nächsten Zeit erholt sich Pat. gut; die Wunde heilt tadellos, und das Bewegungsvermögen des re. Armes und Beines hat sich weiter gebessert, sonst bleibt der Nervenstatus unverändert.

Die neurologische Untersuchung am 1. 9. ergibt normale Hebung der re. Schulter. Der re. Ober- und Unter-

arm werden frei bewegt, doch sind alle Bewegungen noch recht kraftlos. Völliger Faustschluß der re. Hand ist noch nicht möglich. Bei selbsttätigem Beugen bleiben die Fingerkuppen ca. 4 cm von der Hohlhand entfernt. Die Muskulatur des re. Oberarmes und besonders des re. Unterarmes ist stark abgemagert, auch die Interossei sind stark atrophisch, ebenso weist die Muskulatur des re. Ober- und Unterschenkels eine Atrophie auf.

Masse:	re.	li.
Oberarm	24,5 cm	25,0 cm
Unterarm	20,5 cm	24,0 cm
Oberschenkel	41,0 cm	42,0 cm
Unterschenkel	31,0 cm	31,5 cm

Reflexe: BSR und TSR seitengleich auslösbar. RPSR nicht auslösbar. BDR und Cr. R. re. nicht auslösbar, li. lebhaft. PSR und ASR re. lebhafter als li., Babinski nicht auslösbar, Oppenheim re. positiv. Kein Klonus. Der Spannungszustand im Bereiche des re. Armes ist noch etwas erhöht.

Die Sensibilität weist an der li. Körperseite bis etwa handbreit unterhalb der Mamillen eine mäßige Hypästhesie auf. Am Unterschenkel und im unteren Bereiche des Oberschenkels werden spitz und stumpf, ebenso warm und kalt nicht sicher unterschieden. Beim Finger-Nase-Zeigeversuch re. ausfahrende Bewegungen.

Die genaue neurologische Untersuchung 2 Wochen später ergibt außer dem schon früher erhobenen Befunde eine Zunahme der hypästhetischen Zone bis zum Schlüsselbein. Auch wird festgestellt, daß li. eine Astereognosie vorhanden ist, indem ein in die li. Hand gegebener Gegenstand nicht erkannt wird. Außer einem angedeuteten Oppenheim sind keine spastischen Reflexe vorhanden. Das re. Bein und der re. Fuß können etwas mehr bewegt werden, doch sind komplizierte usuelle Bewegungen wie Gang, Rombergscher Versuch, Knie-Hackenversuch nicht ausführbar. Der Finger-Nasen-Zeigeversuch ergibt infolge der starken vorhandenen motorischen Schwäche ausfahrende Bewegungen des re. Beines, bezw. Armes.

In den nächsten Tagen besteht Fieber, das sich bis zu 40,9 erhebt und in Verbindung mit dem Urinbefund als eine rechtsseitige Pyelitis aufgefaßt wird, und sich, auf die an mehreren Tagen gegebenen Injektionen von Cylotropin, bald auf die Norm zurückdrücken läßt.

24. 9.: Pat. klagt seit heute, daß er das re. Bein nicht mehr bewegen könne, ferner hat er stärkere Empfindungsstörungen im Bereiche der li. Hand (taubes Gefühl). In den folgenden Tagen besteht mehrfach Harnverhaltung, und er muß deshalb katheterisiert werden und ein Dauerkatheter angelegt werden. Es tritt aber ziemlich schnell eine rapide Verschlechterung des neurologischen Befundes ein. Pat. kann die Arme nur ganz beschränkt und das re. und auch das li. Bein überhaupt nicht mehr bewegen; auch sind die Bewegungen, die im Schultergürtel normal ausgeführt werden konnten, wieder unmöglich geworden. Ferner besteht jetzt eine schwere Störung der Sensibilität im Bereiche des Rumpfes bis etwa zu den Brustwarzen, indem eine Spitz-Stumpfempfindlichkeit und eine kalorische Empfindlichkeit überhaupt nicht mehr besteht, und Berührungen überhaupt nicht mehr als Reiz empfunden werden. Pat. verspürt nur ganz starke Schmerzreize. Auch sind die Arm- und Beinreflexe re. wieder deutlich gesteigert, und es bestehen re. alle Zeichen einer starken Pyramidenbahnstörung: Patellar- und Fußklonus re. Bei der Lumbalpunktion wird keine Druckerhöhung festgestellt, im Punktat selbst besteht starke Xanthochromie, ferner das Froinsche Syndrom der Liquorstase, ein Gesamteiweiß von 6,6 %, massenhafte Rundzellen, wenige Granulozyten und keine Bakterien.

Es wird die Indikation zu einer Entlastungsoperation als gegeben erachtet; man vermutet eine Meningitis serosa oder eine Kompression des Marks durch derbe Narbenbildung. Natürlich wird auch an ein Rezidiv des Tumors gedacht, die Möglichkeit multipler Geschwulstbildung aber nicht in Erwägung gezogen.

Die zweite Operation (Prof. Dr. Schmidt) ergibt, daß die Muskulatur sehr derbnarbig und mit der harten Dura fest verwachsen ist. Nach Eröffnung der Dura fließt kein Trop-

fen Liquor ab. Das Mark ist garnicht zu erkennen, es bestehen in der Gegend des früheren Marks derbe kallöse Massen von etwas gelblichem Schimmer. Das Rückenmark selbst ist mit der Dura überall fest verbacken. Da eine weitere Operation ohne jede weitere Aussicht auf Erfolg ist, wird von einer weiteren Freilegung des Rückenmarks abgesehen.

Drei Tage nach der Operation besteht unveränderter Nervenstatus (totale Tetraplegie). Pat. atmet nur mit dem Zwerchfell. Dann tritt eine rapide Verschlechterung des Allgemeinzustandes und unter den Zeichen des Lungenödems am 20. 10. 37 der Exitus ein.

Sektionsbefund (Prof. Dr. Dormanns).

Leiche eines 183 cm langen schlanken Mannes. In der Mittellinie findet sich über der Halswirbelsäule eine 17 cm lange vernähte Operationswunde, die bis zum Schädelansatz reicht. Nach Eröffnung der Wunde sieht man, daß das Gewebe hier durchblutet ist; die Wirbelbögen des 3.—6. H. W. sind operativ entfernt. Das Rückenmark wird bei der Sektion nicht freigelegt. Sonst finden sich an der Haut außer Totenflecken an den abhängigen Teilen keine pathologischen Veränderungen. Totenstarre an den Extremitäten ist vorhanden. Die Körperöffnungen lassen keinen pathologischen Befund erkennen.

Es folgt zunächst die Sektion der Brust- und Bauchhöhle. Bei Durchtrennung der Haut erweist sich das Unterhautfettgewebe über der Brust nur wenige Millimeter stark, ebenso über dem Bauch. Bei Eröffnung der Bauchhöhle befinden sich die Organe in normaler Lage, die nur wenig geblähten Darmschlingen sind zum Teil von fettarmem Netz bedeckt. Verwachsungen sind in der Bauchhöhle nicht vorhanden. Das Peritoneum ist überall glatt und spiegelnd. Freie Flüssigkeit findet sich nicht in der Bauchhöhle. Zwerchfellstand re. 5. Rippe, li. 5. ICR.

Nach Wegnahme des Sternums sinken die Lungen auf beiden Seiten gehörig zurück. Es findet sich keine freie Flüssigkeit in den Pleurahöhlen. Die Pleura ist überall

spiegelnd glatt. Es bestehen keine Verwachsungen zwischen Lunge und Brustwand. Die Lungen haben ein dunkelrotes Aussehen, besonders in den unteren Partien. Im Herzbeutel befinden einige ccm einer klaren serösen Flüssigkeit. Das Perikard ist überall spiegelnd glatt, läßt auch keine Blutungen erkennen. In den normal weiten Herzhöhlen finden sich Blutgerinnsel und flüssiges Blut. Alle Klappen sind zart und frei beweglich. Das Endokard ist überall glatt. In den Herzohren keine Thromben. Der Herzmuskel ist kräftig, auf der Schnittfläche hat er eine rötliche Farbe und läßt keine Schwielenbildung erkennen. Die Herzkranzgefäße zeigen keine atherosklerotischen Veränderungen, nur im vorderen absteigenden Ast ganz geringfügige gelbe Fleckung. Die Aorta und Pulmonalarterie haben normale Weite und lassen keine atherosklerotischen Veränderungen erkennen.

Die Tonsillen sind klein. Pharynx und Oesophagus, ebenso wie Kehlkopf und Trachea sind von glatter blasser Schleimhaut ausgekleidet, nur die tieferen Luftwege haben etwas gerötete Schleimhaut. Die Drüsen an der Bifurkation sind klein und anthrakotisch, ohne Kalkherde. Alle Lungenlappen sind ziemlich voluminös, der Saftgehalt aller Lungenlappen ist vermehrt. In den Unterlappen ist auch der Blutgehalt vermehrt. In beiden Unterlappen finden sich ziemlich zahlreiche herdförmige pneumonische Infiltrationen. Kalkbildungen oder Narbenbildungen sind in den Lungen nirgends zu erkennen. Die Schilddrüse ist nicht vergrößert und zeigt keine Knotenbildungen.

Die Milz ist nicht vergrößert, ihre Kapsel ist glatt, ihre Konsistenz ziemlich weich, auf der Schnittfläche ist die weiße Pulpa gut zu erkennen und nur wenige rote Pulpa abstreifbar. Magen, Duodenum, Dünndarm, Dickdarm und Rectum haben alle eine glatte Schleimhaut, ohne Blutungen, Ulcerationen oder Narbenbildungen. Die Gallenwege sind gut durchgängig. Die ziemlich weite Gallenblase enthält reichlich dünnflüssige bräunliche Galle ohne Konkremente. Die Leber hat normale Größe, braunrötliche Farbe, glatte Oberfläche. Auf der Schnittfläche fließt reichlich Blut ab. Die Läppchenzeichnung ist deutlich. Zeichen von Stauung oder stärkerer Verfettung sind

nicht vorhanden. Das Pankreas ist normal groß, hat gute körnige Zeichnung und läßt keinen pathologischen Befund erkennen. Die Nebennieren haben ebenfalls normale Größe, ihre Rinde ist gut fetthaltig. Die Nieren lassen sich leicht aus ihren mäßig fettreichen Kapseln ausschälen, die Oberfläche der Nieren ist glatt, ihre Farbe dunkelrot. Die re. Niere ist etwas größer als die li. Auf der li. Seite ist das Nierenparenchym nicht verschmälert, das Nierenbekken und der Ureter nicht verbreitert und von glatter blasser Schleimhaut ausgekleidet. Auf der re. Seite ist das Nierenparenchym ebenfalls nicht verschmälert, jedoch ist das Nierenbecken deutlich erweitert und in den Nierenkelchen finden sich 8 rundliche platte Steinchen, etwa von der Größe von Sonnenblumenkernen, die deutliche radiäre Schichtung zeigen. Die Schleimhaut des Nierenbeckens ist stark gerötet, der Ureter ebenfalls gerötet und auch etwas erweitert. Die Blase zeigt auch besonders in der Gegend des Trigonums Rötung der Schleimhaut, die Blasenwand ist etwas ödematös, die Muskeln springen nicht balkenartig vor. Die Prostata ist nicht vergrößert, und läßt keine Knotenbildung erkennen. Die Schenkelvenen enthalten beiderseits Blutgerinnsel und flüssiges Blut.

Schädelsektion: Am Schädeldach und der Schädelhaut ist kein pathologischer Befund zu erheben. Nach Absägen der Schädelkalotte und Hochschlagen der Dura, die ziemlich gespannt ist, fließt mäßig reichliche Flüssigkeit ab. An der Oberfläche des Gehirns sind die Gyri etwas abgeflacht, die Sulzi etwas verstrichen, jedoch besteht keine hochgradige Hirnschwellung. Großhirn und Kleinhirn werden in typischer Weise entnommen. An ihnen ist makroskopisch kein pathologischer Befund zu erkennen. Die Hirnbasisgefäße sind zart und enthalten flüssiges Blut. Die Medulla oblongata wird hoch abgetrennt. An der Abtrennungsstelle erkennt man nun, daß, auf beiden Seiten der Medulla aufsitzend, mit den Wurzeln des Hypoglossus und Glossopharyngeus fest verbunden, sich 2 rötliche rundliche Tumoren befinden, die erbsen- und bohnengroß sind.

Die Halswirbelsäule einschließlich des Atlas und Epistropheus wird in ihren Gelenken von der Schädelbasis

abgelöst, und die Halswirbelsäule von der Brustwirbelsäule abgetrennt. Dieses Präparat, welches das Operationsgebiet enthält, wird in den Gefrierschrank eingelegt. Nun wird die Brust- und Lendenwirbeldäule eröffnet, und das Rückenmark mit seinen Häuten entnommen. Nach Eröffnung der Dura des Rückenmarks erkennt man, daß sich an mehreren Stellen blaß-rötliche, fischfleischähnlich aussehende Auflagerungen auf dem Rückenmark befinden, die dieses zum Teil ringförmig umgreifen. Das Rückenmark wird aufgespannt und in Formollösung eingelegt. Aus mehreren Höhen des Präparates werden Stückchen zur histologischen Untersuchung entnommen. Die Sektion des in Formalin fixierten Gehirns läßt außer einer geringgradigen Hirnschwellung am Großhirn, Kleinhirn und Brücke keinen patholischen Befund erkennen. Auch an den Hirnnerven sind nirgends Tumoren feststellbar. Die Hirnbasisgefäße sind glatt und zart. Das Hirn wird in Frontalscheiben von etwa 1 cm Dicke zerlegt. Die Ventrikel sind normal gebildet und zeigen keine nennenswerte Erweiterung. Die graue Substanz ist überall gut gezeichnet, es sind keine Blutungen, Erweichungen, Narbenbildungen oder sonstige pathologischen Veränderungen feststellbar.

Die gefrorene Halswirbelsäule wird in Höhe des 2., 3., 4., 5., 6. und 7. Halswirbels durch Querschnitte zerlegt. Dabei erkennt man, daß überall, auch in den Querschnitten, Tumormassen innerhalb der harten Rückenmarkshaut vorhanden sind, welche z. T. allseitig das Rückenmark umgreifen und stellenweise, besonders im Bereiche des 5. bis 7. H. W. so große Ausdehnung besitzen, daß sie das Rückenmark stark komprimieren und deformieren. Auch bei Querschnitten des Rückenmarks in Höhe etwa des 3. Br. W., 10. Br. W. und 1. L. W. findet sich eine blaß-graurötliche Geschulstmasse innerhalb der harten Rückenmarkshaut, die allseitig das Rückenmark umgreift und besonders in Höhe des 1. L. W. wieder ziemlich voluminös ist.

Die histologische Untersuchung von verschiedenen Querschnitten ergibt Tumorgewebe, das überall denselben Aufbau zeigt, und zwar handelt es sich um ein sehr deut-

lich faserbildendes Tumorgewebe mit stellenweise sehr schönen rhythmischen Strukturen, wie sie charakteristisch für das Neurinom sind. (s. Bild 1). An vielen Stellen ist das



Tumorgewebe sehr zellreich, auch polymorphzellig. Das Rückenmark wird durch diese Tumorbildung, deren Fasern bei van Gieson keine Rotfärbung geben, in den verschiedenen Schnitten verschieden stark komprimiert und deformiert, jedoch ist ein sicher destruierendes Wachstum mit Zerstörung der Rückenmarkssubstanz nirgends sicher erkennnbar. (s. Bild 2).

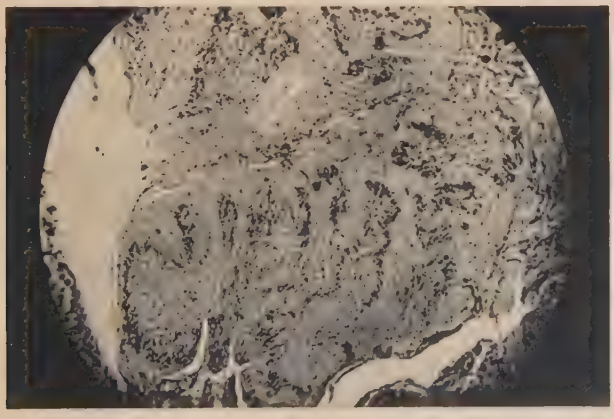

Anatomische Diagnose: Ausgedehnte intradurale und extramedulläre Geschwulstbildung mit teils diffuser Ausbreitung teils zirkumskripter Knotenbildung im Bereich der Medulla oblongata und des Rückenmarks. (Histologisch: zellreiches Neurinoma Verocay). Zustand nach operativer Eröffnung des Wirbelkanals der Halswirbelsäule und Entfernung eines solchen Tumors vor 10 Wochen. Bronchopneumonische Herde in beiden Lungenunterlappen. Lungenödem und Hyperämie der inneren Organe. Nephrolithiasis re. mit Erweiterung des Nierenbeckens. Pyelitis re. Katarrhalische Cystitis.

Wir verbinden heute mit den Namen von Recklinghausen und Verocay meist feste Begriffe vom Wesen dieser Nervenerkrankung. Tatsächlich haben beide Forscher durch grundlegende Arbeiten Ergebnisse erzielt, die für spätere Autoren für längere Zeit richtunggebend geworden sind und als feste Tatsachen weiter verwertet wurden. Wer von den Neurofibromen Recklinghausens sprach, meinte damit Tumoren, die sich vom mesodermalen Gewebe herleiten, während man unter den Neurinomen Verocay's solche ektodermaler Natur verstand. Daneben gab es Autoren, die zwischen beiden Auffassungen Kompromisse schließen wollten oder ganz neue Auffassungen mitbrachten.

Als ein Grundelement in Nurofibromen, bezw. Neurinomen hat man die Schwannschen Scheidenzellen immer wieder festgestellt, weshalb die Frage nach der Herkunft dieser Zellen eine genaue Kenntnis des Aufbaues des Nerven voraussetzt. Es sei daher der histologische Aufbau des Nerven im folgenden wiedergegeben, wie er nach neueren Forschungen bekannt geworden ist.

Der Nerv besteht von innen nach außen aus:

1. dem Achsenzylinder,
2. der Markscheide, früher auch Markmantel genannt, bestehend aus Myelin mit den Ranvierschen Schnürringen,

3. aus dem Neurilemm oder Schwannsche Scheide; sie ist gliöser Natur, und in ihr sind rundlich-ovale Zellen eingelagert, sie wird auch die Key-Retziussche Fibrillenscheide genannt,
4. aus der kollagenen Membran, die eine homogene Masse darstellt; in ihr sind kollagene Fasern nachweisbar bis der Nerv zentralen Charakter annimmt. Im Spinalganglion treten sie an die Stelle der Schwannschen Scheide und werden von Penfield subcapsuläre Zellen genannt,
5. dem Endoneurium oder Henley'sche Scheide, welche aus einer kollagenen Scheide feiner Bindegewebszüge besteht, den endoneuralen Bindegewebszellen oder Kapselzellen. Diese feinen Bindegewebszüge werden aus dem Perineurium in das Innere eines jeden Nervenfaserbündels geschickt.
6. dem Perineurium; das ist die feste bindegewebige Hülle jedes einzelnen Nervenfaserbündels und entsteht durch Bindegewebssepten, die vom Epineurium herstammen.
7. dem Epieurium, einer starken bindegewebigen Hülle aus längsverlaufenden kollagenen Bindegewebsbündeln mit elastischen Fasern und Fettzellen.

Von dem hochdifferenzierten Bau des Neuralrohres können sich eine ganze Reihe von Geschwülsten entwikkeln: aus dem Neurilemm die Neurinome (Schwannome), ferner die Neuroepitheliome, die aus den Vorstufen der Schwannschen Zellen hervorgehen. Wenn sich aber die unreifen Elemente der Ganglienleiste in Richtung der Ganglienzellen hin entwickeln, dann kommt es zu den unreifen und daher sehr malignen Sympathogoniomen, Sympathoblastomen und dem Neuroblastoma gangliocellulare. Das ausgereifteste Geschwulstgewebe ist das Ganglioneuroma amyelinicum — mit marklosen Nervenfasern —, und das Ganglioneuroma myelinicum mit markhaltigen Nervenfasern. Es sei hierbei erwähnt, daß in der Appendix öfters eine Ganglioneuromatose vorkommt, zuerst von Schulte-Oberndorfer beschrieben, die verbunden ist mit Riesenwuchs der Appendix und einer Vermehrung der Ganglienzellnester im Meißnerschen Plexus.

Da nun von den mesenchymalen Teilen des Endoneuralrohres, dem Endo-, Peri- und Epineurium, gleichfalls Tumoren ausgehen, so besteht die Tatsache, daß an diesem Organ zwei Keimblätter beteiligt sind. Deshalb wird die Entstehung der Neurinome (Schwannome, Neurofibrome, periphere Gliome usw.) in die verschiedenen Keimblätter verlegt. Während für die Ganglientumoren kein Zweifel an ihrer Herkunft besteht, sind die Ansichten über die Abstammung des Neurinoms, bezw. Neurofibroms bis heute noch nicht gleichlautend. Das Vorkommen von Ganglienzellen in Neurinomen besagt nicht, daß sie ursprünglich im Beginne der Tumorentwicklung gestanden haben. Nach manchen Ansichten ist eine Präexistenz von Ganglienzellen überhaupt sehr zweifelhaft. So sagt Falk, daß die Ganglienzellen an den Geschwülsten nicht immer durch direkte oder indirekte Teilung aus präformierten Ganglienzellen entstehen, sondern auch durch Vermehrung, Wachstum und Differenzierung der embryonalen Neurocyten an atypischen Stellen erscheinen.

Im Sympathicustumor fand Verocay verschiedene Stadien der Entwicklungsstufen von Ganglienzellen, er hält sie aber nicht für präformierte atrophische Ganglienzellen, da sie einen gut färbbaren Kern besitzen. Kohn sagt, daß niemand in einer frühen Anlage eines Spinalganglions die künftigen Rand- und Nervenfaserzellen unterscheiden könne. Präformierte Ganglienzellen seien nicht notwendig, wie anderseits solche Geschülste in cerebrospinalen Nerven entstehen könnten ohne Vermittlung der sympathischen Nervenfasern. Auch brauchten nicht alle neugebildeten Ganglienzellen einen vollkommenen Grad der Ausreifung zu erlangen, sondern könnten in jedem Stadium der Reife zugrunde gehen. Es braucht also der Sympathicus keine Prädilektionsstelle für den Sympathicustumor zu sein, wie dies Knaus, Askanazy, Beneke u. a. behaupten.

Die Ganglienzellen sind nach Verocay vielmehr ein integrierender Anteil an diesen Geschwülsten. Kohn und Held haben gezeigt, daß die in den späteren Tumoren vorkommenden Schwannschen Scheiden, Ganglienzel-

len und Gliazellen von einem einzigen Grundgewebe abstammen.

Es ist aus der normalen Histologie bekannt, daß die Kerne der marklosen Nervenfasern den sogenannten Kernen der Schwannschen Scheide der markhaltigen gleichzusetzen sind. Deshalb kam man aus der Erkenntnis, daß das sogenannte periphere Stumpfneuron ein Produkt der Proliferation der Schwannschen Zellen sei, zu der Folgerung, daß die marklosen oder unfertigen markhaltigen Nervenfasern mit einer Wucherung der Schwannschen Zellen oder entsprechender Elemente in Zusammenhang zu bringen seien. Andererseits haben die Schwannschen Zellen außer mit den marklosen Nervenfasern auch mit den Gliazellen große Aehnlichkeit, weshalb K a u l b a c h seinen Befund faserreicher Geschwülste als „gliomartige Tumoren" bezeichnet.

In der neueren Zeit war es H a r r i s o n, der durch einen Froschversuch bewies, daß die Sch. Z. nicht vom Mesoderm, sondern vom Ektoderm abstammen. Er exstirpierte nämlich bei einem Froschembryo die Ganglienzellleiste mit dem dorsalen Teil des Rückenmarks, wo man Schw. Z. vermutete und stellte dabei motorische Spinalnerven fest, die keine Schw. Z. enthielten. Marklose Nervenfasern kommen nun in kleinsten Bezirken homogener Substanz vor, so daß es hier den Anschein hat, als ob es sich um die ersten Anfänge einer Geschwulstbildung handele.

Die Form der Kerne der Schwannschen Scheide ist meist langgestreckt, stäbchenförmig, oder leicht gebogen unter anderen vielgestaltigen Formen. Eine deutliche Kernmembran ist vorhanden, ferner eine zarte Chromatinzeichnung und ein, selten zwei kernkörperähnliche Gebilde.

Diese „zigarettenförmigen" Kerne, wie sie G a g e l nennt, entsprechen den Schwannschen Kernen, denn sie kommen in gleichgebauten Geschwülsten im ZNS vor und geben eine eigentümliche Farbreaktion. Dazu kommt, daß Gebilde von der Aehnlichkeit mit Achsenzylindern gefunden werden, die eine sehr starke Regneration zeigen. V e-

r o c a y nimmt an, daß es sich um neugebildete Axone handelt, während P i c k und B i e l s c h o w s k y behaupten, daß sie aus alten präformierten Axonen hervorsprossen. Letztere Forscher nehmen eine excessive Steigerung der Regeneration von den absterbenden Nervenfasern an und lehnen ebenfalls eine autogene Produktion von seiten der gewucherten Schw. Z. ab. Die retikulären Zellen können den Eindruck von Gliakernen erwecken, gleichen andererseits aber auch den Kernen der Schw. Z.

Bei den Tumoren der bindegewebigen Scheiden ist auch heute die Bezeichnung „Neurom" gegeben. Wir kennen hier das falsche Neurom oder perineurales Fibrom genannt, das plexiforme Neurofibrom Verneuil oder Rankenneurofibrom; sie sind rein mesodermaler Abkunft. Ferner unterscheiden wir zwischen Spindelzellen-, Fibro- und Myxosarkomen als primären Neurosarkomen. Auch hier findet keine Beteiligung von Nervenfasern statt, wohl trifft man häufig degenerierte Markfasern an, die sich am Tumorwachstum beteiligen.

Wenn man den Begriff des Neuroms genau nehmen will, dann versteht man darunter keine eigentliche Geschwulst, sondern das Ergebnis eines Regnerationsvorganges, oder besser, eines Reparationsversuches. Denn hier findet man wirr durcheinander marklose Nervenfasern, die von endo- und perineuralen Gewebszügen durchflochten sind. Die Ursache ist die Nervenschädigung durch Trauma, die zu dem Amputationsneurom, zum Kontinuitätsneurom und zu dem sanduhrförmigen Neurom führt.

Während wir heut diese Unterscheidungen machen, war das Neurom früher der Sammelbegriff für Geschwülste nervöser Art schlechthin, bis sich dann im Laufe des 19. und 20. Jahrhunderts der Begriff modifizierte.

Schon 1803 wandte O d i e r zum ersten Male den Namen Neurom an und wollte damit die nervöse Natur des Tumors kennzeichnen. S c h i f f n e r beschrieb 1818 multiple Tumoren. V i r c h o w beschäftigte sich stark mit der Herkunft der Schwannschen Zellen und stellte die Neuronen- oder Ausläufertheorie auf, welche besagt, daß die Zellen eines Stützgewebes gliöser Natur sind. Er machte

die Einteilung in wahre, gemischte und falsche Neurome, zum ersten Male 1858 sprach er die Vermutung aus,, daß die sogenannten Akustikustumoren zu den amyelinischen Tumoren gehören, während er auch später mit Bestimmtheit einen solchen als ein wahres Neurom erklärte, das stellenweise Uebergang in Sarkom zeigte.

Dieser Auffassung entgegen steht die Theorie des multizellulären Aufbaues der Nervenfaser, die sogenannte Zellkettentheorie, die von der Auffassung ausgeht, daß das ganze interannuläre Segment, welches zwischen zwei Ranvier'schen Schnürringen gelegen ist, als hochdifferenzierte Zelle anzusehen ist.

Durante stützt sich auf diese Theorie und gibt eine Erklärung für die Entstehung von myelinischen und amyelinischen Neuromen, wobei es durch „Regression" zum Schwund der differenzierten Elemente des Segmentes, nämlich des Achsenzylinders und Myelins kommt. Gleichzeitig kommt es durch Zunahme des Protoplasmas und durch Kernteilung zu homogenen kernhaltigen Protoplasmabändern oder spindelförmigen Neuroblasten. Letztere können auch zu markhaltigen oder marklosen Nervenfasern werden. Diese Theorie faßt die Nervenfaserzellen als nervöse Elemente in engerem Sinne auf und spricht von einer autogenen Regneration der Nerven.

Heller erwähnt 1868 zum ersten Male beiläufig die Wucherung der Schwannschen Scheiden und faßt die Nervenknoten als wahre Neurome auf, indem er sie aus gespaltenen Achsenzylindern bestehen läßt.

Takâcs sieht diese Tumoren als bindegewebige Neubildungen an und spricht bei solchen mit zellärmeren Partien von Fibromen und solchen mit zellreicheren von Fibrosarkomen. Mit dem Nerven besteht ein lokaler Zusammenhang. Letzterer Theorie schließen sich auch Passavant, Genersich, Heusinger an.

Soyka rechnet die Geschwülste wegen der in ihnen durch die Schwannschen Zellen gebildeten marklosen Nervenfasern zu den echten Neuromen. Die Geschwülste seien Abkömmlinge der Schwannschen Scheiden, wo zunächst eine Hypertrophie, dann eine Hyperplasie der ein-

zelnen Nervenelemente einträte, wobei das Vorwiegen eines Elementes den Charakter der Geschwülste bestimme. Er rechnet aber die Schwannschen Zellen zum Bindegewebe. Desgleichen betonen Wegener und Klebs die nervöse Natur der Geschwülste.

Während Krause in seiner Arbeit über maligne Neurome eine Unterscheidung der Schwannschen Scheidenkerne von den Spindelzellen des Sarkomgewebes für unmöglich hält, läßt es Hulst als sehr schwierig erscheinen, den Grad der Beteiligung der Schwannschen Zellen, des Endo- und Perineuriums zu unterscheiden.

Köllicker behauptet von den Schwannschen Scheiden, daß sie bindegewebiger Natur sind. Er stützt sich dabei auf den Satz von Bards: „Omnis cellula e cellula eiusdem generis", wonach also die Geschwülste der Schwannschen Scheiden Fibrome sein müssen.

Erwähnt werden darf hier auch noch ein Verdauungsversuch von Ewald und Kühne, die keinen Unterschied zwischen Bindegewebe und Schwannschen Scheiden feststellten.

Von Recklinghausen veröffentlichte im Jahre 1882 jene Arbeit, in der er die Ableitung der Nerventumoren vom Nervenbindegewebe als bewiesen ansah und ihnen auf Grund des fibrösen Gewebes den Namen „Neurofibrom" zulegte. Er gab die erste zusammenfassende Darstellung der multiplen Nervengeschwülste und sprach, soweit es sich um intradural an den Nerven oder im ZNS selbst gelegene Geschwulstbildungen handelte, von „zentraler Neurofibromatose"; bei Tumoren in der Haut und an den Nervenstämmen bis hinauf zum Austritt aus dem Duralsack stellte er die Bezeichnung „periphere Neurofibromatose" auf.

Die Folge dieser Veröffentlichung war, daß man in den darauffolgenden Jahren die mesodermale Abkunft als Tatsache ansah und sich von der alten Neuronentheorie Virchows entfernte. Lediglich Knauß trat für eine Würdigung dieser Theorie ein und verlegte den Ausgangspunkt der Geschwülste, welche aus marklosen und markhaltigen Nervenfasern und sehr zahlreichen Ganglienzellen bestan-

den, in die feinsten sympathischen Blut- und Lymphgefäße, da in diesen, ähnlich wie in der Darmwand, kleine Ganglienzellen eingeschaltet sein sollten.

Klebs stellte die aber später nicht bestätigte Theorie auf, daß sich die progressiv anschwellenden markhaltigen Nervenfasern in Neurome umwandeln würden, woran sich später eine fibromatöse Neubildung anschlösse. Tripier, Gautier und Durante kamen mehr auf Grund allgemeiner Betrachtungen zu der ektodermalen Abkunft der Nerventumoren. Auch sie bezeichnen die Nervenknoten als Neurome und fassen die Schwannschen Scheiden als ektodermale Produkte auf.

Ferner fiel Kaulbach der Unterschied zwischen Bindegewebe und Geschwulstgewebe auf, und er leitet die Tumoren vom Endo- und Perineurium ab, bezeichnet aber trotz der auffälligen färberischen Eigenschaften die Tumoren als Bindegewebsgeschwülste.

Diese auffälligen färberischen Eigenschaften des Geschwulstgewebes waren auch der Anlaß eines immer stärker werdenden Zweifels an der bindegewebigen Natur des Tumorgewebes. Bis dann im Jahre 1908 durch die erste große Arbeit von Verocay ganz neue Gesichtspunkte in das Wesen und die Histogenese der Neurofibrome gebracht wurden. Lassen wir ihn selbst bei der charakteristischen Darstellung der Gewebsart sprechen:

„Was zuerst die Geschwulstmasse selbst anbelangt, so haben wir gesehen, daß die Gewebszüge derselben sich im allgemeinen in parallele Bänder auflösen lassen, welche ihrerseits aus zahlreichen, zarten, dichtgedrängten, parallel laufenden, oft starren Fibrillen zusammengesetzt werden oder nur eine undeutliche feine Längsstreifung erkennen lassen oder endlich aus mehr homogenem Protoplasma bestehen. Das Geschwulstgewebe läßt überall eine gewisse Tendenz, sich in mehr oder minder deutliche geschichtete Gebilde zusammenlegen zu lassen, erkennen."

„Ein deutlich unterschiedener Protoplasmaleib kann um die Kerne nicht unterschieden werden. Die spindeligen,

längsovalen, ja stäbchenförmigen Kerne liegen in Bündeln parallel zueinander, so daß auch dort, wo keine Fibrillen oder protoplasmatische Bänder gesehen werden, durch diese Anordnung das Geschwulstgewebe gewissermaßen sein eigentümliches gleichmäßiges Aussehen doch behält."

„Neben der Eigenschaft, sich parallel mehr oder minder über die Bündel zu verteilen, zeigen die Kerne oft die Tendenz, sich von Strecke zu Strecke zu häufen, so daß durch den Wechsel kernreicher und kernloser Partien eigentümliche Kernbänder entstehen. Fügen wir noch hinzu, daß zahlreiche Stellen dieses Gewebes, bisweilen fast der ganze Geschwulstknoten, auch dort, wo er deutlich fibrilläre Struktur zeigt, nach van Gieson sich gelb oder in einem mattrotgelbem Mischfarbenton färbt, so haben wir hier Eigenschaften aufgezählt, die gewöhnlich weder dem reifen noch dem jungen Gewebe zukommen."

An anderer Stelle sagt er: „Das Gewebe bildet Gewebszüge, die gradlinig oder bogenförmig oder nach allen Richtungen hin verlaufen. Sie bilden breitelliptische faßdaubenartige Figuren. Die Kerne sind zahlreich, von länglicher oder elliptischer Form, regellos zerstreut, oder ihre Längsrichtung fällt mit der Verlaufsrichtung der Fasern zusammen. So entstehen kernreiche Querbänder mit kernlosen Strecken. Durch Aneinanderstoßen von kernreichen und kernlosen Strecken entstehen Bilder, die an das Tigerherz erinnern." Und bei starker Vergrößerung wird die wichtige Feststellung gemacht, daß „die Gewebszüge sich in zahlreiche Bänder auflösen lassen, die aus zahlreichen parallelen Fibrillen bestehen von homogenem protoplasmatischem Aussehen. Die Kerne sind bald rund, bald stäbchenförmig (wie bei glatter Muskulatur), oder kurzelliptisch oder spindlig, bald größer oder kleiner."

Diese gelblich-rötliche Färbung des Geschwulstgewebes im Gegensatz zu der leuchtend roten Farbe des Bindegewebes bei van Gieson fiel auch anderen Autoren als charakteristisch auf, und ebenso wurde die Anordnung der Kerne zu den Kernreihen, bezw. zur Phalanx- oder Palisadenstellung von den meisten anderen Verfassern immer wieder beschrieben, und schon 1903, also vor der Veröf-

fentlichung Verocays gaben Henneberg und Koch einen Fall bekannt, der, da er in seiner mikroskopischen Beobachtung schon die typischen Bilder bringt, als ein Vorläufer der Verocayschen Auffassung gelten kann. Allerdings lehnen Henneberg und Koch einen neurogenen Ursprung der Nerventumoren noch ab.

Eine Beteiligung des Bindegewebes am Aufbau des Tumors lehnt Verocay nicht ab, er gibt zu, daß es einzelne Tumoren gibt, wo sich leicht erkennbare, wellige Bindegewebszüge mit aus den Elementen der Nervenfasern entstandenen Fibrillen innig vermischen. Er hält es aber trotzdem nicht für richtig, aus diesem Grunde die Diagnose „Fibrom" zu stellen, da sich ja in jeder Geschwulst Bindegewebe hinzugesellt.

Die vielleicht ganz geringe Neubildung von Nervenfasern hält er für einen Reparationsversuch in beschränktem Grade, dabei werden die Ganglienzellen aus ganz indifferenten Mutterzellen gebildet. Die Bezeichnung „Neurofibromatosis" lehnt er ab, da sie dem Wesen der Geschwulstbildung nach seiner Ansicht nicht entspricht, und er schlägt dafür den Namen „Neurinom" vor. Diese Neurinome bestehen zum größten Teile aus gewucherten Scheidenzellen, den Schwannschen Scheiden, welche ektodermalen Ursprungs sind. Damit wird die alte Bezeichnung „Neurom" erledigt, die nur dann angewendet werden soll, wenn es sich um Geschwülste aus Nervenfasern (also mesodermale Elemente) und Ganglienzellen handelt.

Durch mehrere Umstände kann nun das makroskopische und mikroskopische Bild der Tumoren verändert werden. Besteht ein verschiedener Reichtum an Bindegewebe, eine seröse Durchtränkung mit möglicher Bildung cystenartiger Hohlräume, hyaliner Metamorphose des Geschwulstgewebes, Zunahme der Zahl und Polymorphie der Kerne, dann sind auch die entsprechenden Bezeichnungen zu wählen: Fibroneurinom oder Neurinofibrom je nach Anteil des Bindegewebes, Neurinoma cysticum bei Vorhandensein cystenartiger Hohlräume oder Neurinoma sarcomatodes bei auffallender Zellpollymorphie. Wieweit eine wirkliche Entartung der Neurinome in Betracht kommt, soll später besprochen werden.

Die kombinierten Geschwülste entstehen durch Schädigung der angrenzenden Partien und mit den in ihre Beziehung tretenden Elementen des Mesoderms, wodurch abnorme Entwicklungen des Mesoderms entstehen. Diese abnorm gebildeten Mesodermelemente können den Ausgangspunkt für selbständige Tumoren bilden und an der Bildung der Nervengeschwülste selbst größeren Anteil haben. Der mehrfach konstatierte Befund von Ganglienzellen in manchen dieser Geschwülste wird erklärt durch den integrierenden Anteil der Ganglienzellen an den Geschwülsten.

Zu dieser Frage sei auch noch die interessante Auffassung eines intraduralen Tumors in Höhe des 2. Dorsalsegmentes mit multipler Recklinghausenscher Erkrankung angeführt. Er wurde von Benda und Ostertag mikroskopisch untersucht. Während ersterer sich im wesentlichen für neurofibromatöse und fibromatöse Neubildungen aussprach, hielt Ostertag auf Grund von Ganglienzellen, gliösen Elementen, Neurinomgewebe mit Hyalinisierung, ferner anderen rein fibrösen Partien den Tumor für eine neurogen entstandene Geschwulst. Er erklärt dies damit, daß in den peripheren Nerven die Schwannschen Zellen in falscher Anlage liegengeblieben seien und Teile des Nerven unbedeckt lassen, so daß das Mesoderm Gelegenheit habe, zwischen diesen Gruppen von Schwannschen Zellen hineinzuwuchern. Andererseits erscheint es ihm nicht unwahrscheinlich, daß der trophische Reiz des blastös wuchernden Nervengewebes auch auf das wohl schon recht jugendlich verlagerte Mesenchym einwirke und so die in dem vorliegenden Fall sehr reichliche fibromatöse Beimengung bedinge. Um versprengtes oder an atypischer Stelle liegengebliebenes Nervengewebe, das sich dann fehlerhaft oder blastös weiterentwickle, handle es sich z. B. auch bei Erkrankungen durch Störungen der hinteren Schlußlinie des Rückenmarks, bei der Springomyelie u. a. Erkrankungen.

In seinen Auffassungen bemüht sich Verocay, eine Vereinheitlichung der geschwulstigen Veränderungen an den Meningen, am zentralen oder peripheren Nervensystem

herbeizuführen, denn die damals allgemein vertretene Anschauung der bindegewebigen Natur der Nervengeschwülste löste nach seiner Auffassung weder die genetische noch die morphologische Seite, noch die scheinbar gar nicht so selten vorkommende Kombination derselben. Seine Theorie geht davon aus, daß die Schwannschen Zellen, Ganglienzellen und Gliazellen auf eine gemeinsame embryonale Grundlage zurückgehen. Nach den Untersuchungen von Held werden diese auf gemeinsame Mutterzellen zurückgeführt, den sogenannten Neurozyten (Neurogliozyten Helds). Und wenn man die Analogie der Geschwülste zu marklosen oder unfertigen markhaltigen Nervenfasern berücksichtigt, dann wird es klar, daß die Struktur der Hauptmasse des Geschwulstgewebes nicht dem Bindegewebe, sondern dem eines jungen unfertigen Nervengewebes gleichkommt.

Pick und Bielschowsky führen die Neurinome ebenfalls auf embryonale Mißbildungen zurück, es komme entweder zu einer Ausreifung des Zellmaterials zu Ganglienzellen, Nervenfasern oder Gliagewebe, oder aber es erfolge eine Lostrennung der embryonalen Neurozyten bzw. Neurogliozyten auf verschiedenen Höhen der Entwicklung, so daß man zwischen unausgereiften Neuromen — zu denen wahrscheinlich auch die Neurinome Verocays gehören — und den ausgereiften Neuromen unterscheiden müsse. Die Schwannschen Zellen seien dabei konstitutionell embryonal mißbildete Zellen, ohne in Wucherung zu geraten. Die Entstehung von Mischformen wird erklärt durch die fehlerhafte Verteilung des Bindegewebes, das den Nerven einhülle und dort in das Nervengewebe hineinwachse, wo durch die fehlerhafte Anordnung der Schwannschen Elemente eine pathologische Wucherung der Schwannschen Zellen erfolgt sei.

Herxheimer und Roth stehen mehr auf einer Mittelstufe und lassen dem Bindegewebe eine größere Rolle zukommen. In vielen Fällen werde die primäre Scheidenzellenwucherung von der bindegewebigen Neubildung verdrängt, doch liege das primäre Moment der Nerventumoren immer in einer Wucherung von Zellen, die den Charakter von Schwannschen Zellen trügen.

Eine wichtige Veröffentlichung war ferner die Monographie von Antoni, der 30 Fälle beschrieb, von denen 17 solitäre und nur 3 multiple Neurinome waren. Auch er gibt an, daß die Verocayschen Kernreihen zwar pathognomonisch, aber oft nur angedeutet seien. In dem histologischen Bild sind 2 Gewebstypen vorherrschend: der fibrillära oder Gewebstyp A. Hier ordnet sich das Gewebe zu mehr oder weniger breiten, leicht welligen Fascikeln an, die sich gegenseitig miteinander verflechten. Die fibrillären Bänder enthalten zahlreiche Kerne, die in dichten parallelen Kernbändern zusammenliegen, dies ist die charakteristische Palisadenstellung der Neurinome. Ferner entstehen durch Unterbrechung der Querreihen der Zellkerne durch gewebsarme Streifen Bilder wie bei den quergestreiften Muskeln. Ferner können die Kerne in größeren Wirbeln zusammenliegen.

Der retikuäre oder Gewebstyp B ist mehr locker und netzartig, die Kerne sind vielgestaltiger und liegen in den Knotenpunkten des Netzwerkes, sie sind häufig chromatinarm und gebläht. Sind die Herde degeneriert, so liegen die Zellen aus dem Verbande gelöst und können kurze protoplasmatische Fortsätze aufweisen. Nach van Gieson färbt sich dieses retikuäre Gewebe gelblich-braun bis graubraun.

Gegenüber Antoni nimmt Korbsch in einer neueren Veröffentlichung an, daß die Auffassung von den zwei Gewebstypen nicht ganz zutreffend sei. Er führt an, daß die neurinomatöse Grundsubstanz aus einem kontinuierlichen Spongium bestehe. Dieses Spongium könne einmal lang- und schmalporig sein — es entspricht dem Gewebstyp A Antonis —, aber auch rundporig sein, entsprechend dem Gewebstyp B. Weshalb das neurinomatöse Grundgewebe einmal lang- und einmal rundporig erscheine, bedürfe noch der Klärung und hänge vielleicht mit mechanischen Faktoren zusammen. So sollen auch die bekannten Wirbelfiguren mechanische Ursachen haben.

Sind nun diese Wirbelbildungen auf mechanische Art entstanden, dann wirken sie in diesem Sinne auch an der Entstehung der Sanduhrgeschwülste mit, wie Coenen

feststellt. Es würden durch die Wirbel bei den paramedulären Tumoren Einschnürungen hervorgerufen, die dann als Sanduhrgeschwülste in Erscheinung treten könnten.

Ferner teilte Antoni die Tumoren in drei Bautypen ein, um die Worte endo- und perineural zu vermeiden, die zu sehr an den bindegewebigen Aufbau erinnern: es sind der monozentrische, polyzentrische und scheidenförmige Bautyp. Im ersten Falle imponiert der Tumor als ein Fremdkörper zwischen den Nervenfasern, und während in früheren Stadien die Nervenfasern dem Tumor mehr kapselartig anliegen, wird er später gewissermaßen aus dem Tumor hervorgeboren und liegt dann dem Nerven seitlich an.

Beim polyzentrischen Bautyp ist der Tumor aus Elementarsträngen zusammengesetzt, wobei im Zentrum dünnerer Stränge regelmäßig ein Achsenzylinder zu finden ist, der in dickeren verloren gehen kann. Der Aufbau ist also konsequent monotubulär und peritubulär.

Von den peritubulären Tumoren sagt Schob, daß es fraglich ist, ob sie von den Schwannschen Zellen, bezw. von nicht voll zu Schwannschen Zellen ausdifferenziertem Zellmaterial ektodermaler Genese ihren Ausgang nehmen, wie dies auch Bielschowsky, Orzechowsky und Nowicki tun, vielmehr können nach seinen Untersuchungen auch die endoneuralen Elemente der Ausgangspunkt sein.

Die scheidenförmigen Tumoren nun enthalten zentral geschlossen verlaufende Nervenfasern. An Tumoren dieser Art glaubt Antoni zum ersten Male eine scheidenförmige Lagerung echt neurinomatösen Gewebes festgestellt zu haben. Er erkennt weiterhin Mischformen an, wenn eine innige Durchmischung von nervösem Gewebe und Bindegewebe vorhanden sei, was aber nur in multiplen Neurinomen der Fall sei.

Für die ektodermale Natur der Schwannschen Zellen treten u. a. Freifeld, Rheinberger, Wallner und Molter ein.

Im Gegensatz dazu werden auch Stimmen laut, die eine ektodermale Genese der Schwannschen Scheide und

eine Grundlage dieser Zellen für die Nerventumoren ablehnen. So läßt Harbitz die minutiöse Darstellung des histologischen Bildes des tumorösen Nervengewebes nicht gelten, sondern hält das Grundgewebe für Bindegewebe und unterscheidet nur zwischen Fibromen, Myxomen und Sarkomen. Aehnlich spricht sich Wegelin aus.

Sommer hält das Neurinom für eine durchaus selbständige Erkrankung, die von dem Recklinghausenschen Fibrom grundverschieden sei. Es könne wohl am gleichen Körper mit obigem vorkommen. Wenn es auch Mischformen gebe, die den Eindruck von Uebergangsformen erweckten, so liege der Grund gleichzeitigen Vorkommens doch in der embryonalen Entwicklungsstörung, die gleichzeitig die Matrix beider Formen beeinflusse und damit den Anlaß zu einer gleichzeitigen und verschiedenen Tumorentwicklung gebe. Das Neurinom sei ein Produkt der Schwannschen Kerne, das Neurofibrom eine Wucherung des Peri- und Endoneuriums.

Krumbein sagt, das Neurinom sei eine besondere Wachstumsform bindegewebiger Neubildung, die sich durch besonders feine Fibrillen auszeichne und ihren Ursprung vom Endoneurium nähme; sie seien also Fibrome von feinstem fibrillärem Bau.

In den letzten Jahren zweifelten Masson und Penfield die ektodermale Herkunft der Neurinome an. Ersterer wies eine Fähigkeit der ektodermalen Stützelemente zur Kollagenbildung nach, während Penfield es für wahrscheinlich hält, daß es sich bei den Fasern, die von den länglichen und retikulären Zellen ausgehen, um kollagene Fasern handle. Seine Folgerung ist das Mesoderm als Herkunftsort der Neurinome und Neurofibrome, womit sich dieser Autor wieder ganz der Theorie von Recklinghausens anschließt.

H. J. Scherer versucht durch vergleichende Behandlung der verschiedenen Typen der Nerventumoren eine klarere Vorstellung vom Stande unserer Kenntnisse auf diesem Gebiete zu erzielen. Er spricht von einem Vorhandensein nervöser Keimzentren in den Neurinomen und sieht darin einen entscheidenden Beweis ihrer ektoderma-

len Herkunft. Es wird ihm auch dadurch eine scharfe Trennung zwischen Ganglioneurom und Neurinom möglich.

Die verschiedenen Ergebnisse und Unklarheiten der zahlreichen Veröffentlichungen sind sicher durch die mannigfaltigen Färbungsarten entstanden. Kommt es doch ganz auf jene diffizilen Färbungen an, ob man die Unterscheidungen beweisbar darstellen kann, die das Bindegewebe vom nervösen Gewebe trennen sollen. So sind im Laufe der Zeit eine ganze Reihe von Spezialfärbungen entstanden. Die schon erwähnte van Giesonfärbung gibt den Unterschied des Grundgewebes zum Bindegewebe an. Mit Hämatoxilin-Eosin macht man die feinfibrilläre Struktur des Gewebes sichtbar. Dieselben Bilder wie van Gieson gibt Malory's Färbung und die Haidenhainsche Färbung. Markscheidenfärbungen sind von Bielschowsky, Spielmeyer, Gierlich-Herxheimer angegeben worden. Spezialfärbungen für Gliazellen und Ganglienzellen sind die von Nißl, während man mit der Holzermethode Gliafasern darstellt. Mit der Perdraumethode kann man feine Fasern erkennen, die mit den Kernachsen parallel verlaufen, bezw. geschwungen oder wirbelförmig sind, sie liegen in degenerierten Bezirken lose aneinander oder unregelmäßig verstreut. Die Darstellung der Neurofibrillen erfolgt mit der Färbung von Ramon Y Cajal, doch hat sie den Nachteil, daß auch Bindegewebsfibrillen mitgefärbt werden, während man die markhaltigen Nervenfasern durch die Silberimprägnation von Bielschowsky darstellt. Marklose Nervenfasern werden nach Schmaus-Chilesotti gefärbt.

Man kann ersehen, daß die Färbemethoden nur durch ihre elektiven Wirkungen zu gebrauchen sind, wenn gleichzeitig eine sichere Handhabung der einzelnen Färbemethoden gewährleistet ist. Dazu kommt noch, daß für die einzelnen Färbungen wieder verschiedene Modifikationen angegeben sind. Eine grundsätzliche Ueberschätzung der Leistungsfähigkeit der Färbungen darf nicht stattfinden. So sagt M ö l l e n d o r f, daß sich tatsächlich alle Strukturen mit allen Färbungen färben lassen.

Launisch sind auch die Silbermethoden. So lassen sich markhaltige Nervenfasern mit der Bielschowsky-Färbung

nur unsicher darstellen, obwohl gerade diese Methode häufig benutzt wird Verocay gibt an, daß man die Schnitte vor dem Einlegen in Silbernitratlösung mit Essigsäure-Alkohol behandeln soll. Außerdem gibt es verschiedene Modifikationen der Silberfärbung, die recht verschieden ausfallen. Es wird deshalb von neueren Forschern gefordert, daß man vor allem die Struktur der Neurinomfaser beachten soll (Kralin). Auch mit der Holzermethode ist die Gliafaser nicht elektiv zu färben, wenn gleichzeitig viel Bindegewebe vorhanden ist, auch dann nicht, wenn man viel Essigsäure zum Nachfärben des Bindegewebes nimmt. (Bielschowsky, Bodechtel, Santha).

Wenn es daher den Anschein nimmt, daß die Lösung all dieser schwebenden Fragen nur in spezieller Forschungsarbeit bei vollkommensten technischen Methoden herbeigeführt werden könne, so ist es doch nicht mehr bestritten, daß es sich bei der Neurinomatose um eine frühzeitige embryonale Entwicklungsstörung handelt, welche die spezifischen Elemente des Nervensystems in einem Frühstadium trifft, in dem sie fähig sind, Ganglienzellen, Gliazellen und Nervenfasern zu bilden. Besonders dort, wo man Gliome oder ganglienzellhaltige Geschwülste und multiple Tumoren findet, ist man zu dieser Annahme berechtigt.

Als Abnormität erkannte Verocay das Vorhandensein von zwei Kernen in den Schwannschen Scheiden eines intraanullären Segmentes, was auch von Retzius, Köllicker und Oberndorfer bestätigt wurde, während Ranvier immer nur einen Kern jeweils einem intraanullären Segment zuschrieb. Ferner fand Hulst im zentralen Grau des 7. Dorsalsegmentes ein Gebilde, das markhaltige Fasern mit einer Schwannschen Scheide besaß und einem peripheren Nerven glich. Im gleichen Falle fand er auch regressiv veränderte markhaltige Nervenfasern, die er als eine Heteropie weißer Substanz deutete, also als eine Abnormität der spezifischen Elemente des Nerven. Das Vorhandensein von Ganglienzellen dient zur Unterstützung dieser Anschauung, daß die Ganglienzellen in dem peripheren Nerven eine Abnormität in der Entwicklung der spezifischen Elemente desselben bedeuten.

Kaulbach beschreibt multiple gliomartige Tumoren des Rückenmarks. Einige Verfasser stellen Gliombildung mit Syringomyelie in Verbindung fest.

Henneberg und Koch beobachteten neben einem Gliom des Rückenmarks ähnliche Gruppen von Gliazellen im li. Stirnlappen, die als Beginn einer Geschwulstbildung aufzufassen waren.

Es brauchen auch nicht sichtbare Zeichen einer Geschwulstbildung festzustellen sein; oft werden außer einem multiplen Rückenmarkstumor weitere Geschwülste an den peripheren Nerven erst durch histologische Untersuchung — vielleicht — gefunden.

Die Prädilektionsorte des Neurinoms sind der Brükkenwinkel, wo sie gerne als Akustikustumoren vorkommen und die spinale Achse, und zwar die hinteren Wurzeln. Schon Antoni stellt fest, daß das solitäre Neurinom im Gegensatz zu den multiplen die mehr zentral gelegenen Nervenabschnitte bevorzugt; je peripherer also ein Neurinom sitzt, desto stärker ist es bindegewebigen Beimengungen ausgesetzt. Für Henschen und Cushing ist der Lieblingssitz des Neurinoms nach ihren Beobachtungen der periphere Anteil des Nervus acusticus.

Ueber Häufigkeit und Sitz der Neurinome besteht ferner eine Statistik von Sommer, wonach am häufigsten das Rückenmark betroffen wurde, dann die Gegend des Kleinhirn-Brückenwinkels, die hintere Rachenwand, zweimal die Zunge, je einmal die Oberschlüsselbeingrube, der Intercostalraum, Bronchus, Jejunum, Harnblase, mehrfach die Appendix. Dazu möchte ich noch drei weitere Neurinome des Magen-Darmkanals und zwei Fälle mit Tumoren der Appendix aus der neueren Literatur anreihen. Nach Sommer fanden sich 6 Geschwülste an den Extremitäten und zweimal in der Subcutis. Auf 32 Fälle von solitären Tumoren kamen 13 sichere Fälle, in denen multiple Neurinome vorhanden waren.

Erb hat 47 Fälle beschrieben: 8 waren von 20 sezierten einwandfreie Neurinome. Bei den übrigen handelte es sich um klinische scheinbar solitäre Neurinome. Sonst fanden sich multiple Neurinome oder Kombinationen von

solchen mit anderen Geschwülsten des Nervensystems, z. B. Fibroendotheliome, Psammome der Meningen, tuberöse Hirnsklerose, Gliome, Neurofibrome, Neurome. Bei dieser Statistik ist aber zu berücksichtigen, daß es sich nur um solche handelt, die von den Autoren als Neurinome im Sinne Verocays angesehen wurden. Borchardt ist der Auffassung, daß, abgesehen von der multiplen Neurofibromatose Recklinghausen, das Neurinom die häufigste Geschwulstform des peripheren Nerven darstellt, er selbst hat von 8 Fällen 5 Tumoren an den peripheren Stammnerven, 1 an der Zunge, 2 Sanduhrgeschwülste, das sind also etwa die Hälfte der in der Literatur genannten Fälle beschrieben.

Als Ursache für die Entstehung der multiplen Neurinomatose hat man auch mannigfache exogene Faktoren gefunden. Landowski und Zambaco wurden durch die Aehnlichkeit bei Hauttumoren mit der Lepra tuberosa veranlaßt, den Erreger dieser Krankheit auch hierfür verantwortlich zu machen. Adrian fand eine Analogie zum Morbus Addison und Myxoedem zur Neurofibromatose, Revelliod stellte primär Nebennieren, bezw. Schildrüsenerkrankungen fest, womit also toxische Faktoren ursächlich wirken sollen. Außerdem wurden andere Gelegenheitsursachen verantwortlich für den Ausbruch der Erkrankung gemacht, so die Pubertät, Erkältungen, psychische Erregungen u. a. Merk will 1920 in den Nervengeschwülsten winzige Pflanzenteilchen festgestellt haben, die Botanomnatur der Neurinome ist aber nicht bewiesen. Eine traumatische Ursache berichtet Vogeler für zwei Fälle.

Die Frage des Zusammenhanges zwischen Malaria und Neurinombildung interessiert in unserem Falle besonders. Borroni führt einen solchen an, wo eine während der Militärzeit durchgemachte Malaria später zur multiplen Neurinomatose geführt haben soll. Er erklärt die Geschwulstbildung so, daß die Malaria eine Schwächung des Körpers gegen eine übermäßige Zellwucherung bedinge, wodurch letztere ausgelöst werde. Dazu möchte ich bemerken, daß, wenn dieser Umstand überhaupt in

Rechnung gezogen werden kann, für unseren Fall sicher eine Analogie herzustellen ist, da er noch kurz vor seiner Aufnahme in das Krankenhaus einen Malariaanfall gehabt haben soll.

Der Uebergang des Neurinoms zum malignen Wachstum wird öfters beschrieben. So beschreiben v. Bruns, Garré, Winiwarter u.a. einen nicht seltenen Uebergang von Neurofibromen in maligne sarkomatöse Geschwülste vom Charakter der Spindelzellen- und Myxosarkome, seltener in Riesenzellensarkome. Verocay läßt die Neigung der Tumorzellen zur Polymorphie gelten, die aber nicht so häufig festzustellen sei wie man meistens annehme. Eindeutige Geschwülste dieser Art bezeichnet er mit dem Namen „Neurinoma sarkomatodes", da die Kerne der Schwannschen Scheide bei starker Vermehrung einem Spindelzellensarkom sehr ähnlich sähen. Für die Recidivfähigkeit gibt Oehlecker ein schönes Beispiel: bei seinem Falle wurden nach der zweiten Recidivoperation zwei Geschwülste nebeneinander gefunden, von denen sich die eine als Spindelzellensarkom herausstellte.

Auch in unserem Präparat ist stellenweise eine starke Vermehrung und Polymorphie der Zellen festzustellen, ohne daß man die Geschwülste als sarkomatöse Entartung ansehen könnte.

Die literaturmäßig erfaßten Geschwülste mit malignen Entartungen sind nicht besonders zahlreich. Nach v. Bruns ging ein Zwölftel der Kranken mit multiplen Fibromen an Sarkom zu Grunde. Harbitz stellt bei seinen Fällen eine Malignität von 12% fest, wozu noch einige Fälle mit Recidiven kommen (von 26 Fällen 3). Er weist darauf hin, daß operative Eingriffe geeignet sein könnten, schnelle Recidive und eine maligne Entartung hervorzurufen. Garré gibt den gleichen Prozentsatz in einer Arbeit über maligne Neurome an, wo er 150 Fälle der Recklinghausenschen Erkrankung — damals noch als kongenitale Elephantiasis bezeichnet — beschrieben hat. Antoni unterzieht diese Aufstellung einer genauen Untersuchung und kommt zu dem Ergebnis, daß nach heutiger Auffassung von dem Wesen der Nervengeschwülste höchstens

2 dieser Fälle als sicher maligne bezeichnet werden könnten. Erwähnt sei noch, daß auch v. Recklinghausen zwei Fälle mit sarkomatöser Entartung beschrieben hat, wobei es aber fraglich erscheint, ob diese Geschwülste von der Art der Neurinome gewesen sind.

Von chirurgischer Bedeutung wird ein Neurinom des Rückenmarks, wenn es im klinischen Sinne maligne ist, d. h., wenn es durch die Art seiner Lokalisation oder durch seine Verdrängungserscheinungen das Leben bedrohende Folgerscheinungen verursacht, wozu auch die Usurierung des Knochens gehört, wie man sie bei der Sanduhrgeschwulst finden kann.

Die Symptome, die zu einem Erkennen des Neurinoms im Bereiche des Rückenmarks führen können, werden hervorgerufen durch die Kompression, die das Rükkenmark durch die wachsende Geschwulst erfährt. Allerdings ist es in unserem Falle nicht möglich gewesen, eine genaue Lokalisation der Tumoren vorzunehmen, denn wie auch aus dem Sektionsbefund hervorgeht, war das Rükkenmark an mehreren Stellen von Geschwulstgewebe verdrängt, zum Teil sogar vollkommen eingeschlossen. Die aber schon im Anfang bestehenden Lähmungserscheinungen der re. Körperseite und Schwäche gewisser Muskelgruppen auf dieser Seite deuten darauf hin, daß der Tumor im Halsmark schon früh bestanden hat.

In der weiteren Entwicklung der multiplen Tumoren traten dann Kompressionserscheinungen ein, die sich zum Teil überlagerten, angefangen von den Parästhesien als Reizerscheinungen der hinteren Wurzeln, bis zu den schlaffen und spastischen Lähmungen und den Symptomen der Querschnittsläsion.

Entwickelt sich der Tumor seitlich, dann kommt es zu dem typischen Brown-Séquardschen Symptomenkomplex: spastische Lähmung auf der Seite des Tumors, herabgesetzte Temperatur- und Schmerzempfindung auf der anderen Seite Der dorsal wachsende Tumor macht Störungen vorwiegend sensibler Art, der ventral gelegene motorischer Art.

Ein anderes Symptom bei Druckschädigungen führt Kuhlenkampf an, indem er als typisch den Wechsel der Symptome, die Unsicherheit beim Gehen, plötzliche Schmerzen beim Husten und Niesen und manchmal auch Steifigkeit der Wirbelsäule beschreibt.

Als Zeichen einer Wurzelkompression des Halsmarkes beschrieb Baucks eine von ihm beobachtete eigenartige Schwellung im Nacken, die den Eindruck einer Entzündung in der Tiefe des Nackenbindegewebes erweckte und in tiefer Narkose wieder verschwand. Bei dem späteren Recidiv an derselben Stelle trat diese Erscheinung nicht mehr auf.

Als weiteres wichtiges Hilfsmittel zur Feststellung eines raumbeengenden Prozesses des Rückenmarkes bedienen wir uns der Lumbalpunktion. Der Liquor zeigt uns dabei die typischen Kompressions- oder Absperrungssymptome. Ursprünglich meinten damit Lépine und Froin, die dieses Symptom zum ersten Male beschrieben, die Gelbfärbung und Spontankoagulation des Liquors. Das Syndrom kommt auch in schwächerer Ausprägung mit derselben Bedeutung vor, z. B. bei alleiniger starker Vermehrung der Globuline und Nonne-Appelt: stark positive Phase 1. Das voll ausgebildete Syndrom kann aber noch — ganz selten — bei Meningomyelitiden und bei tuberkulöser Meningitis vorkommen, in diesen Fällen besteht dabei im Liquor noch eine Pleiozytose. Hier, wie bei den Tumoren kann der Mechanismus der gleiche sein, nämlich Absperrung des Marks und seiner Häute. Es kann aber auch durch Verlegungen des arachnoidalen Raumes bei Tumoren des Kleinhirn-Brückenwinkels zu den geschilderten Veränderungen des Liquors kommen. Auch die Xanthochromie kann nicht immer als ein sicheres Zeichen angesehen werden. Während Schnitzler spektroskopisch keinen Blutfarbstoff nachweisen konnte, fand Auerbach die Xanthochromie durch Beimengungen von Blutfarbstoff bedingt.

Eine Gefahr der Lumbalpunktion bei diesen Tumoren ist immer die Möglichkeit der Einklemmung des Tumors nach der Lumbalpunktion, wobei es dann plötzlich zu

einer klinischen Querschnittläsion kommt. Dazu ist es allerdings bei unserem Pat. nicht gekommen, doch bestand kurz nach der ersten Lumbalpunktion eine auffallende Verschlechterung des Nervenstatus.

Wenn auch für die ausgedehnte Neurinomatose des Rückenmarks keine klinische sichere Diagnose gestellt werden konnte, so wurde doch durch die röntgenologische Untersuchung das Neurinom im Bereiche des Halsmarks deutlich sichtbar gemacht unter Anwendung des Jodipins als Kontrastmittel, einer Mischung von Jod und Mohnöl. Dabei „reitet" das Kontrastmittel auf dem Tumor. Diese konkave untere Begrenzung ist für den intradural und extramedullär wachsenden Tumor typisch. Eine leichte Arachnoiditis kann gelegentlich auch dieses Bild hervorbringen. Wieweit eine Meningitis spinalis circumscripta ausgeschaltet werden kann, ist noch nicht sicher. Jedenfalls gilt für eine Verwertung der Diagnose einer Kompression nur ein dauernder Stop.

Zusammenfassung:

1. In vorliegender Arbeit wird versucht, eine Darstellung vom Wesen der Neurinomatose Verocay (Neurofibromatosis Recklinghausen) an Hand eines operierten und obduzierten Falles zu geben.

2. Durch geschichtliche Darstellung wird der starke Wechsel in der Auffassung der Histogenese dieser Tumoren vor Augen geführt. Die lange Zeit führend gewesene Ansicht des ektodermalen Ursprungs der Schwannschen Scheidenzellen wird in den letzten Jahren wieder lebhaft bestritten.

3. Ein Fortschritt in der Klärung dieser Fragen kann nur in der sicheren Handhabung der diffizilen Färbemethoden und einer gewissenhaften Deutung des histologischen Bildes erwartet werden.

4. Die Möglichkeit der Malaria als eines auslösenden Faktors der Neurinomatose kann in Betracht gezogen werden.

Zum Schlusse meiner Arbeit ist es mir eine angenehme Pflicht, Herrn Prof. Dr. Schmidt für die Ueberlassung des Themas, sowie dem Direktor des Pathologischen Institutes der Städt. Krankenanstalten Solingen Herrn Prof. Dr. Dormanns für die freundliche Unterstützung zu danken. Ebenso danke ich Herrn Prof. Dr. Frhr. v. Redwitz für die Uebernahme des Referates.

Literatur

Adrian, C.: Ueber Neurofibrome und ihre Komplikationen. Beitr z. klin. Chir. Bd. 31.

Antoni: Ueber Rückenmarkstumoren und Neurofibrome. Bergmann, München 1920.

Askanazy: Ueber schwer erkennbare Neurofibromatosen. Arb aus d. pathol. Inst. Tübingen 1914.

Auerbach: Chirurgische Indikationen in der Nervenheilkunde.

Baucks, E.: Ueber Halsmarktumoren. Inaug.-Diss. Freiburg i. Br 1931.

Beneke, R.: Zwei Fälle von Ganglioneurom. Zieglers Beitr. Bd. 30.

Boroni, V.: Betrachtungen über einen Fall von Neurofibrosarkomatose. Zentr. Org. f. d. ges. Chir. Bd. 71.

Coenen, H.: Geschwülste. Chirurgie, herausgegeben von M. Kirchner u. O. Nordmann.

Durante, G.: Die morphologischen Veränderungen der Nervenscheide. Rev. neurolog. No. 18. 1906.

Erb: Dtsche. Zeitschr. f. Chir. 183 u. 185. 1923.

Falk, F.: Untersuchungen an einen wahren Ganglioneurom. Zieglers Beitr. Bd. 40.

Freifeld, H.: Zur Kenntnis der unausgereiften benignen Neurome und multiplen Neurofibrome. Zieglers Beitr. Bd. 60.

Gagel, O.: Tumoren der peripheren Nerven. Handbuch d. Neurologie, herausgegeben von Bumke und Foerster. Bd. 9. 1935.

Garré: Bruns Beitr. 9. Bd.

Genersisch: Multiple Neurome. Virch. Arch. Bd. 49.

Harbitz: Ueber das gleichzeitige Auftreten selbstständig wachsender „multipler" Geschwülste. Zieglers Beitr. Bd. 62.

Harrison, R. G.: Journ. comp. Neurol. 37. S. 123.

Heller, A.: Multiple Neurome. Virch. Arch. Bd. 44.

Held, H.: Ueber den Bau der Neuroglia und über die Wand der Lymphgefäße in der Haut und Schleimhaut. Leipzig 1903.

Henschen: Zur Histologie und Pathogenese der Kleinhirn-Brükkenwinkeltumoren. Jena 1910.

Henneberg und Koch: Ueber zentrale Neubrofibromatose und die Geschwülste des Kleinhirn-Brückenwinkels (Akustikustumorff). Arch. f. Psych. Bd. 36.

Herxheimer u. Roth: Zum Studium der Recklinghausenschen Neurofibromatosis. Zieglers Beitr. Bd. 28.

Hulst, J. P. L.: Beitrag zur Kenntnis der Fibrosarkomatose des Nervensystems. Virch. Arch. Bd. 177.

Kaulbach, J.: Ein Fall von multipler Neurofibromatose des peripheren Nervensystems kombiniert mit Fibromen der Nervenwurzeln, Gliomen des Rückenmarks u. Sarkomen der Dura. Inaug.-Diss. Marburg 1906.

Klebs, E.: Die allgemeine Pathologie usw. 2. Teil. Jena 1889.

Knaus, K.: Zur Kenntnis der echten Neurome. Virch. Arch. Bd. 153.

Kohn, A.: Verhandlungen der Anatomischen Gesellschaft, 19. Verslg. Genf 1905.

Korbsch, H.: Zur Morphologie und Genese des Neurinoms. Arch. f. Psych. Bd. 92.

Kölliker, A.: Entwicklungsgeschichte des Menschen und der höheren Tiere.

Kuhlenkampf, D.: Zur Diagnose und Behandlung der Druckschädigungen des Rückenmarkes. Bruns Beitr. Bd. 159.

Merk: Medizin. Klinik Nr. 31, 1920; Nr. 32, 1921.

Molter: Ueber gleichzeitige cerebellare, medulläre und periphere Neurofibromatosis. Diss. 1920.

Oberndorfer: Partieller primärer Riesenwuchs des Wurmfortsatzes, kombiniert mit Ganglioneuromatose. Ein Beitrag zur Entstehung der Ganglienzellen. Zschr. f. d. ges. Neurol. und Psych. Bd. 72.

Orzechowski u. Nowicki: Zur Pthogenese und pathologischen Anatomie der Neurofibrome u. der Sclerosis tuberosa. Ztschr. f. d. ges. Neurol. u. Psych. Bd. 11.

Passavant, G.: Zahlreiche Neurome des Nervus peronaeus sinister. Virch. Arch. Bd. 8.

Penfield, Wilder: Die eingekapselten Tumoren des Nervensystems, meningeale Fibroblastome, perineurale Fibroblastome und Neurofibrome v. Recklinghausens. Surg. etc. 45. Nr. 2. — Zytologie und Zellularpathologie des Nervensystems. Vol. Newyork 1932. Sektion 19.

Pick und Bielschowsky: Ueber das System der Neurome und Beobachtungen an einem Ganglioneurom (nebst Untersuchungen über die Genese der Nervenfasern in Neurinomen). Ztschr. für d. ges. Neurol. u. Psych. Bd. 6.

Rheinberger, M.: Ueber einen eigenartigen Rückenmarkstumor vom Typus des Verocayschen Neurinoms. Frankf. Ztschr. für Pathol. Bd. 21.

von Recklinghausen: Ueber die multiplen Fibrome der Haut und ihre Beziehung zu den multiplen Neuromen. Virch. Festschr. Berlin 1882.

Sommer: Der heutige Stand der Neurinomfrage. Bruns Beitr. Bd. 125.

Takâcs, A.: Ueber multiple Neurome. Virch. Arch. Bd. 75.

Wallner, A.: Beitrag zur Kenntnis des Neurinoma Verocay. Virch. Arch. Bd. 237.

Wegelin: Ueber Rankenneurome. Frankf. Ztschr. f. Pathol. Bd. 2.

Verocay, J.: Multiple Geschwülste als Systemerkrankung am nervösen Apparate. Festschr. f. Hans. Chiari. 1908. — Zur Kenntnis der Neurofibrome. Zieglers Beitr. Bd. 48.

Virchow, R.: Das wahre Neurom. Virch. Arch. Bd. 13. — Die krankhaften Geschwülste. Bd. 111. 1. Hälfte.

Lebenslauf.

Am 7. März 1911 wurde ich als Sohn des Vermessungsinspektors Robert Hehr zu Neuwied a. Rhein geboren. Nach dem Besuch der Zinzendorfschule und des Gymnasiums machte ich 1931 mein Abitur an der Staatlichen Reginoschule in Prüm (Eifel). Ich schrieb mich dann an der Medizinischen Fakultät der Universität Bonn ein und hörte dort nach dem Physikum die klinischen Vorlesungen. Das praktische Jahr verbrachte ich nach dem im Dezember 1936 bestandenen Staatsexamen an der Provinzial-Heil- und Pflegeanstalt Bonn, sowie auf der inneren und chirurgischen Abteilung der Städt. Krankenanstalten in Remscheid. Weitere Kenntnisse erwarb ich mir durch Vertretungen praktischer Aerzte.